

ДЕБЮТ ОСТРОГО ТОКСИЧЕСКОГО МИОКАРДИТА ПОД МАСКОЙ ОСТРОГО КОРОНАРНОГО СИНДРОМА С ПОДЪЕМОМ СЕГМЕНТА ST

И.В. Попова, Д.В. Дупляков, А.А. Тухбатова, И.В. Скрипник, М.В. Пензякова

ГУЗ Самарский областной клинический кардиологический диспансер

Контакты: Инна Викторовна Попова inna.vikt@mail.ru

Представлен клинический случай пациента с острым миокардитом, предположительно токсической этиологии, развившимся под маской острого коронарного синдрома с подъемом сегмента ST.

Ключевые слова: острый миокардит, острый коронарный синдром с подъемом сегмента ST

ONSET OF ACUTE TOXIC MYOCARDITIS UNDER THE MASK OF AN ACUTE CORONARY SYNDROME WITH ST SEGMENT ELEVATION

I.V. Popova, D.V. Duplyakov, A.A. Tuhbatova, I.V. Skrypnik, M.V. Penzyakova

Samara Regional Clinical Cardiology Clinic

Clinical case of a patient with acute myocarditis with suspected toxic etiology, which developed under the mask of an acute coronary syndrome-segment elevation ST is presented.

Key words: acute myocarditis, acute coronary syndrome with ST elevation

Введение

У большинства пациентов причиной развития острого коронарного синдрома с подъемом сегмента ST (ОКСпST) является тромботическая окклюзия коронарной артерии. Однако в 4,3% случаев при предварительном диагнозе ОКСпST в результате проведения коронарографии выявляются нормальные коронарные артерии, что определяет необходимость дальнейшего диагностического поиска [1]. Ниже представлен клинический случай пациента с острым миокардитом, предположительно токсической этиологии, развившимся под маской ОКСпST.

В октябре 2010 г. в Самарский областной клинический кардиологический диспансер (СОККД) был госпитализирован мужчина в возрасте 21 года с жалобами на жгучую боль за грудиной с иррадиацией в грудной отдел позвоночника, головокружение, головную боль, общую слабость. Ранее эпизодов болей в области сердца не было. Не курит. Артериальное давление не повышалось. В течение 2 мес, предшествовавших госпитализации, острых вирусных инфекций у пациента не возникало, к стоматологу не обращался, немотивированного повышения температуры тела не отмечал. За пределы области не выезжал. Вирусный гепатит В и С в анамнезе отрицал. Семейный анамнез по сердечно-сосудистым заболеваниям, внезапной смерти не отягощен. Алкоголь употреблял редко, в небольших количествах, но накануне отмечал день рождения друга, где злоупотребил спиртными напитками (преимущественно пиво).

В течение дня, предшествовавшего госпитализации, с 07.30 утра больного стала беспокоить колющая боль в области сердца и межлопаточной области, которая не нарушала обычный ритм жизни и не требовала обращения за медицинской помощью, также отмечал головокружение, головную боль. С 21.00 (через 22 ч после злоупотребления алкоголем) интенсивность болей в области сердца стала нарастать. Больной принял валокардин, положительный эффект оказался незначительным, в 01.20 пациент обратился в службу скорой медицинской помощи (СМП). По клинической картине и изменениям электрокардиограммы (ЭКГ) (рис. 1) врач СМП поста-

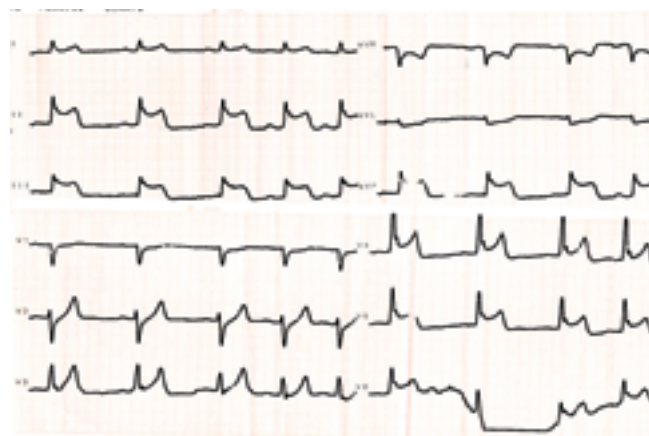


Рис. 1. ЭКГ больного при поступлении

вил диагноз ОКСнСТ и провел догоспитальную тромболитическую терапию теноктеплазой. Пациент также получил морфин, нефракционированный гепарин, аспирин, β -блокатор.

В 02.30 больной был доставлен в СОККД и госпитализирован в отделение реанимации, где ему проводилась стандартная терапия ОКС. Объективный статус: температура тела 36,6°C. Телосложение нормостеническое. Кожные покровы обычной окраски и влажности. В легких дыхание везикулярное, хрипы не выслушивались, частота дыхательных движений (ЧДД) — 18 в минуту. Тоны сердца приглушены, ритм правильный, частота сердечных сокращений (ЧСС) — 82 в минуту. Артериальное давление (АД) — 120/70 мм рт. ст. Живот мягкий, безболезненный при пальпации во всех отделах. Печень не выступала из-под правой реберной дуги. Периферических отеков не было. Качественный анализ тропонина I дал положительную реакцию, отмечался умеренный лейкоцитоз $15,9 \times 10^9$, скорость оседания эритроцитов (СОЭ) — 14 мм/ч. При проведении эхокардиографии (ЭхоКГ) обнаружена гипокинезия верхушки, нижней трети межжелудочковой перегородки, передней, боковой стенки, фракция выброса (ФВ) левого желудочка (ЛЖ) по Симпсону — 50%.

В связи с неэффективным тромболлизом (сохранялся подъем сегмента ST на ЭКГ) и наличием жалоб на дискомфорт в области сердца пациенту (через 140 мин после поступления) была выполнена коронароангиография. Патологии коронарных артерий не выявлено (рис. 2).

По данным биохимического анализа крови, отмечено повышение МВ-фракции креатинфосфокиназы (МВ-КФК) до 232,4 ЕД/л (верхняя граница нормы — ВГН — 24 ЕД/л), аспартатаминотрансферазы (АсАТ) — до 196 ЕД/л, лактатдегидрогеназы (ЛДГ) — до 568 ЕД/л, С-реактивного белка (СРБ) — до 24,36 мг/л (ВГН — 1 мг/л), фибриногена — до 5,69 г/л. Д-димер составил 0,66 мкг/мл (ВГН — 0,5 мкг/мл).

С учетом возраста пациента, отсутствия у него факторов риска развития сердечно-сосудистых заболеваний и патологии коронарных артерий, а также с учетом динамики изменений ЭКГ был поставлен предварительный диагноз острого миокардита. На основании данных анамнеза (злоупотребление алкоголем накануне, отсутствие признаков вирусных и инфекционных заболеваний в течение 2 мес, предшествовавших госпитализации) была предположена токсическая природа поражения миокарда.

На 2-е сутки госпитализации отмечено развитие клинических симптомов отека легких с отрицательной динамикой ЭхоКГ-показателей (ФВ ЛЖ по Симпсону — 40%). Пациенту была проведена терапия левосименданом с положительной клинической динамикой. В отделении реанимации больной получал преднизолон, эноксапарин, нестероидные противовоспалительные препараты (НПВП), β -адреноблокаторы. В кардиологичес-

ком отделении ему была продолжена терапия β -адреноблокаторами, НПВП. На 12-е сутки госпитализации пациенту выполнена магнитно-резонансная томография (МРТ) сердца с контрастным усилением (рис. 3). Согласно данным литературы, в дифференциальной диагностике заболеваний миокарда роль МРТ неопределима [1–4]. В проекции 5, 6, 11, 12, 16-го сегментов миокарда ЛЖ выявлено неравномерное повышение интенсивности сигнала от миокарда на всю толщину, при контрастном усилении наблюдалось замедление перфузии в указанных сегментах. Инструментальное обследование позволило подтвердить диагноз миокардита. По совокупности полученных данных мы посчитали, что возможной причиной развития острого диффузного токсического миокардита у нашего пациента явилось злоупотребление алкоголем.

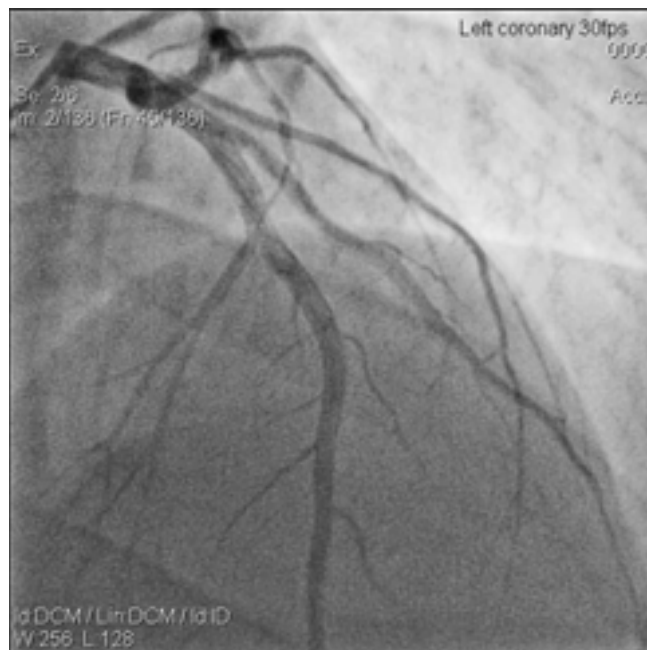


Рис. 2. Коронароангиография

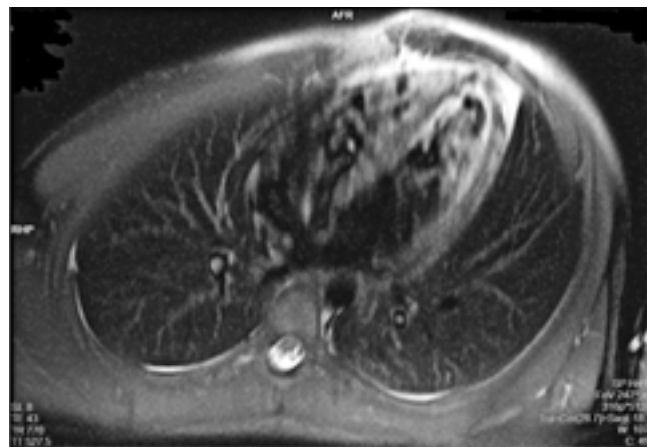


Рис. 3. МРТ сердца с контрастным усилением

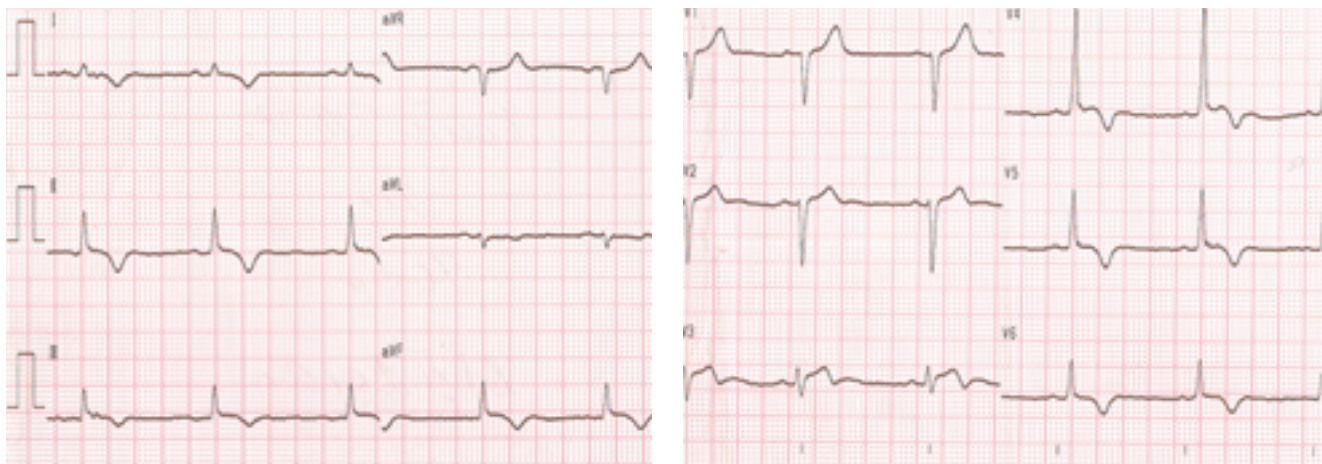


Рис. 4. ЭКГ при выписке

Дальнейшее течение заболевания протекало без особенностей. На фоне лечения АсАТ нормализовалась на 4-й день госпитализации, МВ-КФК — на 5-е сутки, СРБ достиг максимального (41,34 мг/л) значения на 4-е сутки и нормализовался на 12-й день. К моменту выписки на 15-й день пациент за 6 мин проходил 550 м. Данные ЭКГ (рис. 4, скорость регистрации — 50 мм/с): синусовый ритм с ЧСС 61 уд/мин, глубокие равнобедренные зубцы Т в отведениях I, II, III, aVF, V4–V6.

На контрольном визите через 6 мес пациент жалоб не предъявлял, ФВ ЛЖ, по данным ЭхоКГ, нормализовалась, в связи с чем было принято решение о прекращении дальнейшей медикаментозной терапии.

Заключение

В современной кардиологии «белым пятном» остается проблема диагностики и дифференциальной диагностики миокардитов, особенно их острых форм [5]. Трудности установления диагноза обусловлены отсутствием общепризнанных информативных диагностических критериев [5]. В литературе описаны случаи развития острого миокардита под маской ОКСПТ и нормальными коронарными артериями [1, 4, 6, 7]. Чаще предположительной природой поражения миокарда являются вирусы (грипп А, Коксаки В3, парво-вирус В19, герпес-вирус 6) [3, 7]. Случаи возникновения острого миокардита при воздействии алкоголя на миокард, судя по отсутствию данных литературы, являются редкостью.

Л И Т Е Р А Т У Р А

1. Stensaeth K.H., Fossum E., Hoffmann P., et al. Clinical characteristics and role of early cardiac magnetic resonance imaging in patients with suspected ST-elevation myocardial infarction and normal coronary arteries. *Int J Cardiovasc Imag* 2011;27(3):355–65.
2. Friedrich M.G., Sechtem U., Schulz-Menger J., et al.; International Consensus Group on Cardiovascular Magnetic Resonance in Myocarditis. Cardiovascular magnetic resonance in myocarditis: A JACC White Paper. *J Am Coll Cardiol* 2009;53:1475–87.
3. Silva D., Marques P., Martins S., et al. Coronary artery vasospasm and acute myocarditis: a rare association. *Rev Port Cardiol* 2010;29(12):1879–88.
4. Testani J.M., Kolansky D.M., Litt H., Gerstenfeld E.P. Focal myocarditis mimicking acute ST-elevation myocardial infarction: diagnosis using cardiac magnetic resonance imaging. *Tex Heart Inst J* 2006;33(2):256–9.
5. Бойцов С.А., Дерюгин М.В. Современные возможности диагностики ревматических миокардитов. *Consilium medicum* 2002;4(3):117–24.
6. Costantini M., Oretto G., Albanese A., et al. Presumptive myocarditis with ST-elevation myocardial infarction presentation in young males as a new syndrome. Clinical significance and long term follow up. *Cardiovasc Ultrasound* 2011;9:1.
7. Sahin D.Y., Demir M., Kurtaran B., Usal A. A case of myocarditis mimicking acute coronary syndrome associated with H1N1 influenza A virus infection. *Turk Kardiyol Dern Ars* 2010;38(8):572–5.