

АКТУАЛЬНЫЕ ВОПРОСЫ ПРИМЕНЕНИЯ БОТУЛИНИЧЕСКОГО ТОКСИНА ТИПА А ПРИ ЛЕЧЕНИИ БЛЕФАРСПАЗМА

А.Р. Артеменко^{1,2}, О.А. Шавловская¹, Э.Р. Мхитарян²

¹ФГАОУ ВО Первый Московский государственный медицинский университет им. И.М. Сеченова Минздрава России (Сеченовский Университет); Россия, 119991 Москва, ул. Трубецкая, 8, стр. 2;

²Российский геронтологический научно-клинический центр ФГАОУ ВО «РНИМУ им. Н.И. Пирогова» Минздрава России; Россия, 129226 Москва, ул. 1-я Леонова, 16

Контакты: Ада Равильевна Артеменко aartemenko@gmail.com

Блефароспазм (БС) является одним из заболеваний, которые проявляются исключительно произвольными движениями в лице (лицевыми гиперкинезами). Типичные клинические проявления БС – зажмуривание или усиленное моргание. В дебюте заболевания пациенты нередко жалуются на неприятные ощущения раздражения, инородного тела, сухости в глазах, а также на частое моргание. Характерной чертой БС считается его динамичность: 1) усиление при эмоциональном напряжении, в стрессовых ситуациях, при усталости, зрительном напряжении (чтении), при ярком свете; 2) исчезновение во сне; 3) уменьшение после пробуждения; 4) влияние «корректирующих жестов» – прикосновения к коже век, параорбитальных областей и межбровья, ношение очков, жевание или рассасывание конфеты, другие произвольные движения. «Золотым стандартом» в лечении БС принято считать ботулинотерапию – инъекции ботулинического токсина типа А (БТА), в частности препарата Релатокс, эффективность которого продемонстрирована в клинических исследованиях. Инъекции БТА выполняют в основном в круговую мышцу глаза, поверхностно, в верхнее, нижнее веко и у наружного угла глаза. Клинический эффект проявляется быстро, уже в первую неделю после инъекции, и длится 3 мес и более. Случаи неэффективности ботулинотерапии при лечении БС и других лицевых гиперкинезов отмечаются крайне редко.

В статье описываются основные клинические проявления БС, схемы проведения инъекций БТА, нежелательные явления при использовании БТА. Электромиографическая оценка не является обязательным критерием эффективности БТА при лечении БС, но необходима при экспертизе в случаях неэффективности, нежелательных явлений или осложнений ботулинотерапии. Особый акцент сделан на строгое соблюдение рекомендованных доз инъекций БТА, а также подчеркивается, что обязательным является проведение инъекций сертифицированным специалистом. Ботулинотерапия для страдающих БС лиц – высокоэффективный и в большинстве случаев пока безальтернативный метод лечения с хорошим профилем безопасности.

Ключевые слова: лицевые гиперкинезы, дистония, краниальная дистония, блефароспазм, мимические мышцы, ботулинический токсин, ботулинотерапия, нежелательные явления, Релатокс

Для цитирования: Артеменко А.Р., Шавловская О.А., Мхитарян Э.Р. Актуальные вопросы применения ботулинического токсина типа А при лечении блефароспазма. Клиницист 2019;13(3–4):43–52.

DOI: 10.17650/1818-8338-2019-13-3-4-43-52

SPECIFICITY OF USING BOTULINIC TOXIN TYPE A FOR BLEPHAROSPASM TREATMENT

A. R. Artemenko^{1,2}, O. A. Shavlovskaya¹, E. R. Mkhitaryan²

¹Sechenov First Moscow State Medical University, Ministry of Health of Russia; 8 Build 2, Trubetskaya St., Moscow 119991, Russia;

²Russian Clinical and Research Center of Gerontology of Pirogov Russian National Research Medical University, Ministry of Health of Russia; 129226, 16. 1st Leonova St., Moscow, Russia

Blepharospasm (BS) is one of the diseases characterized exclusively by involuntary face movements (facial hyperkinesis). Typical clinical manifestations include squinting or increased blinking. Among frequent patients' complains at the disease onset are unpleasant irritations, a foreign body sensation, itching, dry eyes, and frequent blinking. Dynamism is a typical BS feature: 1) it increases during emotional stress, in stressful situations, during fatigue, eye strain (reading), in bright light; 2) disappears while sleeping; 3) decreases after waking up; 4) «corrective gestures», such as touching skin of the eyelids, paraorbital regions and glabellar region, wearing glasses, chewing or absorbing sweets, other arbitrary movements, affect BS. Botulinum therapy (botulinum toxin type A (BtA) injections, in particular using Relatocx, the effectiveness of which has been demonstrated in clinical studies) is considered the «gold standard» in BS treatment. BtA is injected mainly into the orbicular muscle of eye, superficially, into the upper, lower eyelids and outer eye corner. The clinical effect occurs quickly, already in the first week after injection and lasts 3 months or more. Cases of botulinum therapy inefficiency in treating BS and other facial hyperkinesis are extremely rare.

The article describes BS main clinical aspects, BtA injection schemes as well as adverse events during the therapy. Electromyography is not mandatory to assess BtA effectiveness in BS treatment, but it is necessary in cases of inefficient therapy, adverse events or the therapy complications. It is particularly important to strictly comply with recommended BtA doses, and that the drug is injected by a certified specialist only. Botulinum therapy for BS patients is a highly effective and, in most cases, the only treatment with a good safety profile.

Key words: facial hyperkinesis, dystonia, cranial dystonia, blepharospasm, facial muscles, botulinum toxin, botulinum therapy, adverse events, Relatox

For citation: Artemenko A.R., Shavlovskaya O.A., Mkhitaryan E.R. Specificity of using botulinic toxin type A for blepharospasm treatment. *Klinisist* 2019;13(3–4):43–52. (In Russ.).

Введение

Клиническое применение уникальных терапевтических препаратов на основе вырабатываемых микроорганизмами молекул является одной из особенностей медицины сегодняшнего дня. Наиболее ярким примером такого успешного использования природных белковых веществ считаются лекарственные препараты ботулинического токсина типа А (БТА), содержащие минимальное количество продуцируемого бактерией *Clostridium botulinum* токсина. БТА обладает высокой тропностью к нервной системе и поэтому еще называется нейротоксином [1].

«Все есть яд, и все есть лекарство; и только доза делает одно другим». Это высказывание Парацельса всецело относится к БТА. В больших количествах это вещество вызывает тяжелое отравление, известное как ботулизм. В ничтожно малых количествах (нанограммы) БТА действует как уникальное лекарство, оказывая предсказуемое по силе, длительности и распространенности воздействие на 3 вида периферических нервных волокон: двигательные, вегетативные и болевые.

Понимание механизма действия БТА привело к его широкому применению в качестве лекарственного средства при различных патологических состояниях, проявляющихся повышением мышечного тонуса (спастичностью) или непроизвольными движениями мышц (гиперкинезами), а также гиперфункцией экзокринных желез и хроническими болевыми расстройствами.

Основные характеристики ботулинического токсина типа А

Ботулинический токсин типа А является сложной по строению крупной белковой молекулой с массой 900 кДа, обладает металлопротеиназной активностью, расщепляя транспортный белок SNAP-25 (synaptosomal-associated protein, 25-kD). В результате нарушается холинергическая передача за счет блокады высвобождения ацетилхолина в нервно-мышечных и вегетативных постганглионарных синапсах, а также блокируется высвобождение болевых нейромедиаторов (кальцитонин-ген-родственный пептид, субстанция Р и др.) в терминалах чувствительных волокон [2]. Это приводит к релаксации мышц, уменьшению секреции желез или регрессу хронической боли. Клинические эффекты

проявляются обычно в течение первой недели и сохраняются не менее 3 мес.

Из 6 лекарственных препаратов БТА, одобренных для клинического применения в нашей стране, только один производится в России – Релатокс (АО «НПО Микроген») [3]. Релатокс содержит БТА в комплексе с гемагглютинином, очищенным методом гель-хроматографии, в виде лиофилизата для приготовления раствора для инъекций.

Е.В. Плотниковой и В.Д. Елькиным показана клиническая эффективность препарата при блефароспазме: добровольцы с блефароспазмом, получавшие Релатокс и Ботокс, демонстрировали достоверное уменьшение степени выраженности гиперкинеза (более чем на 1 балл по шкале Скотта). Выраженный клинический эффект от введения препарата проявлялся в интервале от 2 до 14 дней после инъекции и продолжался в течение 4–6 мес.

Эффективность препарата оценивалась добровольцами самостоятельно, а также объективно – врачом-исследователем по шкале Скотта. Добровольцы обеих групп субъективно оценили эффект препарата Релатокс как удовлетворительный, существенный и полный. Кроме того, 3 добровольца основной группы, которые ранее получали лечение другими препаратами ботулотоксина, отметили, что лечебный эффект Релатокса был более выраженным и продолжительным [4].

Применение Релатокса показано у взрослых (блефароспазм, постинсультная спастичность мышц верхней конечности, мимические морщины, аксиллярный гипергидроз) и у детей (спастичность верхней и нижней конечностей при детском церебральном параличе у детей в возрасте 13–17 лет).

Клинические проявления блефароспазма

Блефароспазм (БС) является одним из заболеваний, которые проявляются исключительно непроизвольными движениями в лице (лицевыми гиперкинезами). БС встречается со средней частотой 5 (от 1,6 до 30) случаев на 100 тыс. населения и рассматривается как форма первичной краниальной дистонии, которая дебютирует обычно в возрасте от 40 до 60 лет [5]. Непроизвольные движения при БС носят локальный характер, захватывая только лицо, поэтому относятся к фокальным дистониям.



Рис. 1. Картина «Зевака», Питер Брейгель Старший, 1563 г.
Fig. 1. "Yawning Man", Pieter Bruegel de Oude, 1563.

Типичные проявления БС – зажмуривание или усиленное моргание. Но в дебюте заболевания пациенты могут жаловаться на неприятные ощущения раздражения, инородного тела, зуда, сухости в глазах, а также на частое моргание [6]. В дебюте БС выраженность двигательных нарушений может быть асимметрична (например, один глаз зажмуривается в большей степени, чем другой), но всегда вовлекаются оба глаза.

Характерной чертой БС считается его динамичность [7]:

- усиление при эмоциональном напряжении, в стрессовых ситуациях, при усталости, зрительном напряжении (чтении), при ярком свете;
- исчезновение во сне;
- уменьшение после пробуждения;
- влияние «корректирующих жестов» – прикосновения к коже век, параорбитальных областей и межбровья, ношение очков, жевание или рассасывание конфеты и другие произвольные движения.

В тяжелых случаях возможно развитие феномена «функциональной слепоты» из-за постоянно закрытых глаз. Причиной этого состояния нередко является сочетание БС с другим двигательным расстройством – апраксией открывания век (нарушением процесса инициации движения – подъема верхнего века после его опускания) [8].

Примерно у половины пациентов заболевание прогрессирует и проявляется дистоническими гиперкинезами не только в верхней (области глаз, межбровья, носа и лба), но и в нижней половине лица, полости рта, гортани, глотке, шее [8]. Такое сочетание БС с другой формой краниальной дистонии – оромандибулярной

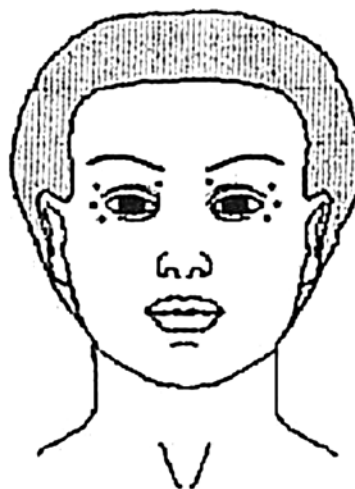


Рис. 2. Точки введения препарата при блефароспазме
Fig. 2. Injection points in blepharospasm patients

дистонией – носит название «синдром Мейжа», или «лицевой параспазм», типичные проявления которого запечатлены на известной картине Питера Брейгеля Старшего «Зевака» (1563 г.) (рис. 1).

В лечении БС заболевания «золотым стандартом» являются инъекции БТА (ботулинотерапия) [9]. Локальное введение БТА в целевую зону может считаться таргетной терапией лицевого гиперкинеза с высочайшей эффективностью и безопасностью [10].

Методика введения ботулинического токсина типа А при блефароспазме

Инъекции выполняются в круговую мышцу глаза, поверхностно, шприцем с иглой 28–30 G в верхнее веко (2 точки), нижнее веко (1 точка в наружной половине века) и у наружного угла глаза (1 точка) (рис. 2). В каждую точку вводят от 2 до 5 ЕД. Инъекции выполняются билатерально. Средняя суммарная доза на каждую сторону составляет 15–25 ЕД и, соответственно, на процедуру – 30–50 ЕД.

Клинический эффект проявляется быстро, уже в первую неделю после инъекции (в период от 2 до 14 дней) и длится 3 мес и более (4–6 мес).

Эффективность ботулинического токсина типа А при блефароспазме

Оценка эффективности ботулинотерапии при лечении БС обычно проводится по самоотчетам пациентов, его родственников и на основании мнения лечащего врача. Применение клинических оценочных шкал (например, Шкала оценки блефароспазма Jankovich/JRS, Функциональная шкала оценки повседневной активности при блефароспазме/BSDI) позволяет объективизировать состояние пациента и эффективность лечения. Видео- и фоторегистрация, выполненные по определенному протоколу, служат удобными

методами документального подтверждения состояния пациента до лечения и в любые сроки после лечения. Электромиографическая оценка не является обязательным критерием эффективности БТА при лечении БС, но необходима при экспертизе в случаях неэффективности, нежелательных явлений (НЯ) [11, 12] или осложнений ботулинотерапии.

В случае отсутствия эффекта от первой процедуры ботулинотерапии рекомендуется через 1 мес после инъекции выполнить следующие действия [3].

1. Подтвердить наличие эффекта БТА в инъецированных мышцах клинически (осмотр опытным специалистом) и инструментально (электромиографическое исследование инъецированных мышц).
2. Проанализировать вероятные причины неэффективности (неадекватный выбор доз и/или точек инъекций, неправильная техника введения, вторичная иммунорезистентность/формирование нейтрализующих антител и др.).
3. Повторно оценить целесообразность ботулинотерапии.

Если первая процедура ботулинотерапии оказалась неэффективной или недостаточно эффективной, но не вызвала каких-либо НЯ, то вторая процедура инъекций должна проводиться с учетом анализа причин неэффективности (скорректированные дозы/точки/техника инъекций). Необходимо соблюдать установленный

интервал между процедурами — не менее 3 мес. Если после повторных введений препарата эффект все-таки отсутствует, следует применять иные методы лечения.

Нужно отметить, что в условиях реальной клинической практики случаи неэффективности ботулинотерапии при лечении БС и других лицевых гиперкинезов отмечаются крайне редко.

Причины нежелательных явлений при лечении ботулинотоксинами типа А

Чаще сталкиваемся с различными НЯ или осложнениями вследствие неадекватного выбора врачами доз и/или точек инъекций, неправильной техники введения, что проявляется избыточным действием препарата, развитием асимметрии лица или другими симптомами, особенно при одновременном дополнительном введении БТА в другие зоны лица (см. таблицу).

Возможные клинические нежелательные явления при применении ботулинотоксина типа А

Среди множества НЯ ботулинотерапии (см. таблицу) наибольшее беспокойство пациентов и врачей вызывает развитие птоза [15]. Этим термином могут обозначаться состояния, вызываемые различными причинами, с отличающимися подходами к лечению и профилактике (рис. 3).

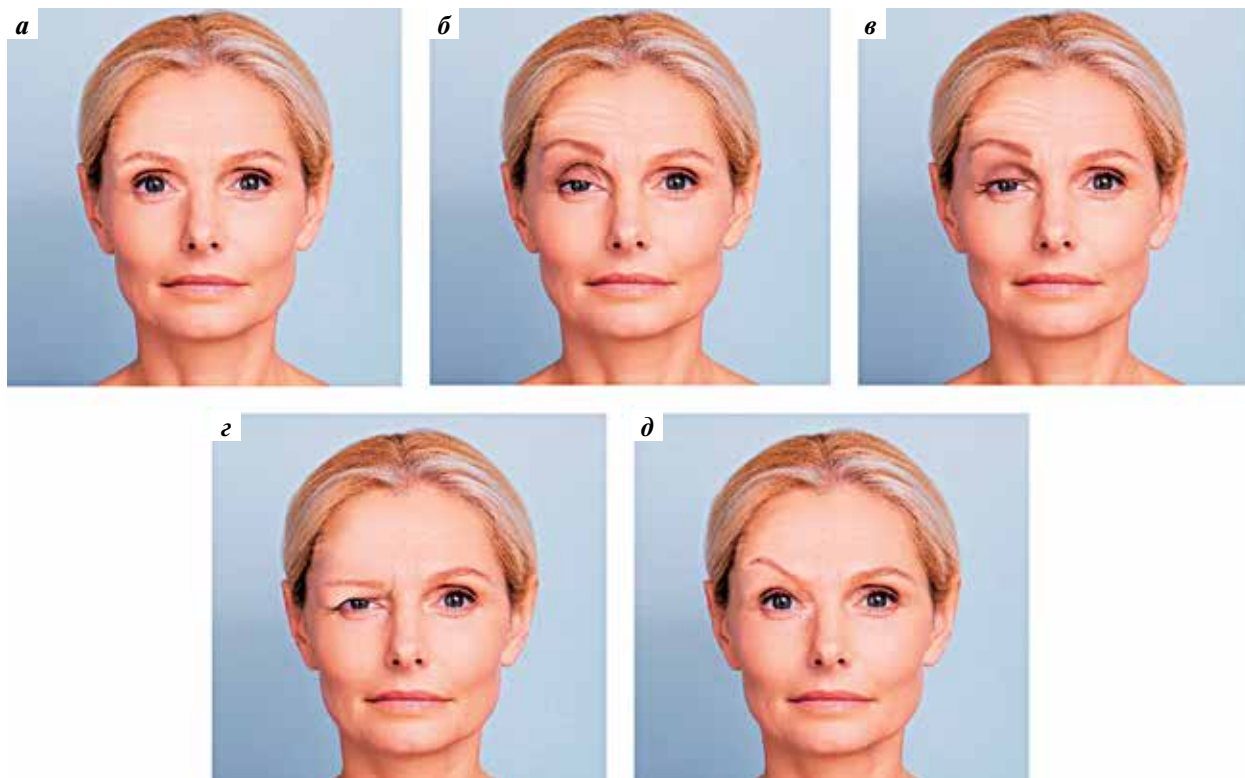

Рис. 3. Птоз, различные варианты: а — отсутствие птоза; б — птоз века с компенсаторной избыточной активностью лобной мышцы; в — псевдоптоз; г — опущение (птоз) брови; д — медиальный птоз брови с компенсаторным поднятием наружной части брови

Fig. 3. Ptosis, various types: а — no ptosis; б — ptosis of the eyelid with compensatory excessively active occipitofrontalis muscle; в — pseudoptosis; г — eyebrow drooping (ptosis); д — medial eyebrow ptosis with a compensatory raised outer part of the eyebrow

Некоторые возможные локальные нежелательные явления при инъекциях ботулинического токсина типа А на лице [13, 14]

Some possible local adverse events after facial injections of botulinum toxin type A [13, 14]

Нежелательное явление Adverse event	Причина Cause	Лечение Treatment	Профилактика Prevention
Птоз верхнего века Ptosis of the upper eyelid	<p>Слабость мышцы, поднимающей верхнее веко, вследствие диффузии препарата БТА при инъекции:</p> <ul style="list-style-type: none"> – в межбровную область; – в область у наружного края брови (при направлении иглы к зрачковой линии); – в надбровную область; – область под бровью. <p>Условие: значительное превышение дозы БТА. Всегда развивается при введении в верхнее веко по зрачковой линии (проекция мышцы, поднимающей верхнее веко)</p> <p>Weaken elevator muscle of the upper eyelid due to BtA diffusion during injection into:</p> <ul style="list-style-type: none"> – glabellar region; – area near the outer eyebrow edge (with the needle pointing towards the pupil line) – superciliary area; – area under the eyebrow. <p>Condition: a significant BtA overdosing. Always develops when injected into the upper eyelid along the pupil line (projection of the elevator muscle of the upper eyelid)</p>	<p>Эффективного лечения нет. Регрессирует в течение 1 мес. Не доказан эффект: витамины группы В, АХЭ препараты (прозерин, нейромидин), апроклонидиновые глазные капли, капли с фенирамина малеатом, миостимуляция, микротоки, баня/сауна, массаж, занятия спортом, антибиотики и др.</p> <p>No effective treatment. Regresses within 1 month. Effectiveness is not proven for: B vitamins, AChE drugs (proserin, neuromidine), aproclonidin eye drops, drops with pheniramine maleate, myostimulation, microcurrents, bath/sauna, massage, sports, antibiotics, etc.</p>	<p>Соблюдение техники, рекомендуемых доз и сроков инъекций</p> <p>Compliance with injection technique and timing, as well as dosing</p>
Опушение бровей Drooping eyebrows	<p>Избыточная слабость внутренней и наружной частей лобной мышцы, особенно при сохранении активности мышц — депрессоров зоны межбровья</p> <p>Excessively weak internal and external parts of the occipitofrontalis muscle, especially with active depressors of the “glabellar complex”</p>	<p>Регрессирует в течение 1 мес. Дополнительного лечения не требуется</p> <p>Regresses within 1 month. No additional treatment required</p>	<p>Избегать высоких доз. Не вводить препарат в нижней половине лба и непосредственно над бровями</p> <p>Avoid high doses. Do not inject the drug in the lower half of the forehead and directly above the eyebrows</p>
Асимметрия лица, в том числе асимметрия бровей Facial asymmetry, including eyebrow asymmetry	<p>Несимметричность точек инъекций; недоучет неврологической патологии</p> <p>Asymmetrical injection points; neurological pathology underestimation</p>	<p>Регрессирует в течение 1 мес. Возможна частичная коррекция дополнительными инъекциями</p> <p>Regresses within 1 month. Partial correction is possible with additional injections</p>	<p>Симметричность билатеральных инъекций. Коррекция схемы с учетом неврологической патологии</p> <p>Symmetrical bilateral injections. Scheme correction taking into account neurological pathology</p>
Отек мягких тканей периорбитальной области Soft tissue edema in the periorbital region	<p>Нарушение дренажной функции при слабости круговой мышцы глаза с затруднением венозного оттока и лимфостазом</p> <p>Violated drainage function with weakened orbicularis oculi muscle and obstructed venous outflow and lymphostasis</p>	<p>Регрессирует в течение 1 мес без лечения. Возможно симптоматическое лечение: препараты с венотоническим и дезагрегантным действием, диуретики, микротоки, лимфодренажный массаж. Эффективность глюкокортикоидов не доказана</p> <p>Regresses within 1 month without treatment. Expected treatment is possible using: vein tonic and antiplatelet drugs, diuretics, microcurrents, lymphatic drainage massage. Effectiveness of glucocorticoids is not proven</p>	<p>С осторожностью выполнять инъекции в круговую мышцу глаза пациентам группы риска: этнические азиаты, с выраженным дерматохализом, низким тонусом круговой мышцы глаза. Использовать низкие дозы БТА (не более 1/2 от рекомендованной)</p> <p>Safe injections into the orbicular muscle of eye for the following risk groups: ethnic Asians, patients with severe dermatochalasis, low tonus of the orbicular muscle of eye. Use BtA low doses (not more than 1/2 of the recommended)</p>

Продолжение таблицы

Continuation of table

Нежелательное явление Adverse event	Причина Cause	Лечение Treatment	Профилактика Prevention
Брови «домиком» («брови Мефистофеля», «брови Спока») High eyebrows (Mephisto brows, Spock brows)	Нарушение реципрокных взаимодействий наружной и внутренней частей лобной мышцы: подъем наружной части брови из-за избыточной активности наружной части лобной мышцы при расслаблении внутренней порции этой мышцы Violated reciprocal interactions of the external and internal parts of the occipitofrontalis muscle: raised external part of the eyebrow due to excessively active external part of the occipitofrontalis muscle while relaxed internal part of the muscle	Дополнительное ведение БТА в наружную часть лобной мышцы (на расстоянии примерно 2 см над бровью) Additional BtA injection into the external part of the occipitofrontalis muscle (at about 2 cm above the eyebrow)	Введение препарата в обе порции лобной мышцы (внутреннюю и наружную) Drug injection into both parts of the occipitofrontalis muscle (internal and external ones)
Боль в месте инъекции Pain at the injection site	Раздражение болевых рецепторов во время инъекции в результате травматизации иглой кожи, надкостницы, нервных стволов, фасций, кровеносных сосудов Irritated pain receptors during injection as a result of needle injuries to the skin, periosteum, nerve trunks, fascia, blood vessels	Возникает в момент инъекции и постепенно регрессирует (обычно в течение нескольких минут, но возможно нескольких дней). При необходимости прием нестероидных противовоспалительных средств. При сильной продолжительной боли — консультация невролога Occurs during injection and gradually regresses (usually within minutes, sometimes several days). If necessary use nonsteroidal anti-inflammatory drugs. With severe prolonged pain, consult a neurologist	Соблюдение техники инъекций. Локальная анестезия (у тревожных пациентов, с хронической болью и низким болевым порогом). Избегать контакта иглы с костью. Хорошо знать анатомию ветвей черепных нервов для избегания контактов иглы с нервом в опасных зонах Compliance with injection technology. Local anesthesia (in anxious patients, with chronic pain and low pain threshold). Avoid needle contact with bone. Good knowledge of anatomy of cranial nerves branches to avoid needle contact with nerves in dangerous areas is necessary
Эритема в месте инъекции Injection erythema	Травматизация иглой в момент инъекции. Чувствительная кожа Needle injury at the injection. Sensitive skin	Регрессирует в течение 10–15 мин. Редко — прием антиаллергических препаратов Regresses within 10–15 minutes. Rarely use of antihistamine drugs	При выраженной эритеме — предварительный прием противоаллергических препаратов With severe erythema — a preliminary antihistamine drugs intake
Кожная аллергическая реакция в месте инъекции Skin allergy at the injection site	Реакция на входящие в состав препарата: — БТА; — вспомогательные вещества (альбумин плазмы человека, желатин, простые сахара и др.); — консервант в физиологическом растворе, которым восстанавливался препарат (добавляется редко) Reaction to the drug components: — BtA; — auxiliary substances (human plasma albumin, gelatin, simple sugars, etc.); — preservative in saline solution, used to restore the drug (added rarely)	Регрессирует в течение нескольких дней. Применение противоаллергических препаратов Regresses within several days. Using antihistamine drugs	Уточнение аллергического анамнеза пациента. Смена препарата при аллергии на вспомогательные вещества. Применение физиологического раствора без консерванта Specifying patient's allergic history. Drug replacement with allergies to excipients. Using saline without a preservative

Продолжение таблицы
Continuation of table

Нежелательное явление Adverse event	Причина Cause	Лечение Treatment	Профилактика Prevention
Кожная аллергическая реакция в месте инъекции Skin allergy at the injection site	Реакция на местный анестетик (крем, мазь) Reaction to a local anesthetic (cream, ointment)	Регрессирует в течение 1–3 дней. Редко – прием противоаллергических препаратов Regresses within 1–3 days. Rarely taking antihistamine drugs	Уточнение аллергического анамнеза пациента. Проведение инъекций без анестезии Specifying patient's allergic history. Injections without anesthesia
	Реакция на охлаждение зоны инъекций (холодовая аллергия) Reaction to cooling the injection zone (cold allergy)	Регрессирует в течение нескольких дней. Применение противоаллергических препаратов Regresses within several days. Using antihistamine drugs	Уточнение аллергического анамнеза пациента. Избегать охлаждения мест инъекций Specifying patient's allergic history. Avoid cooling injection sites
Гематомы в месте инъекций Injection hematomas	Травматизация иглой в момент инъекции. Инъекции в зоне сосудистых сплетений кожи. Использование толстых игл. Прием антикоагулянтов, дезагрегантов. Заболевания системы свертываемости крови. Время инъекции совпадает с менструацией. Высокое артериальное давление у пациента во время инъекции Needle injury at the time of injection. Injections in the area of the skin vascular plexuses. Using thick needles. Taking anticoagulants, antiplatelet drugs. Blood coagulation system diseases. The injection time coincides with menstruation. High blood pressure during injection	Прижать пальцем точку инъекций до остановки кровотечения. Местное охлаждение (пузырь со льдом) Press the injection point with your finger until the bleeding stops. Local cooling (ice pack)	Использование тонких игл. Особая осторожность при инъекциях в зоне сосудистых сплетений. Использование метода микропапул для снижения риска травматизации в зоне сосудистых сплетений периорбитальной области. Планирование даты инъекций (избегать периодов гипокоагуляции у женщин фертильного возраста – перед наступлением менструации и во время нее). Контроль артериального давления Using thin needles. Particular caution when injecting in the area of the ascular plexus. Using micropapule method to reduce the risk of injury in the area of the vascular plexus in the periorbital region. Planned injection date (avoid periods of hypocoagulation in women of childbearing age – before and during menstruation). Blood pressure control
Сухость глаза Dry eyes	Нарушение работы слезной железы (уменьшение продукции слезной жидкости) из-за введения препарата в проекции слезной железы или диффузия препарата в зону железы и/или урежение моргания Lacrimal gland lesion (decreased production of lacrimal fluid) due to drug injection into lacrimal gland projection or drug diffusion into the gland zone and/or reduced blinking	Регрессирует в течение 1–2 мес. Показано применение искусственной слезы Regresses within 1–2 months. Using artificial tears.	Соблюдение техники инъекций. Избегать инъекций в проекции слезной железы. Не вводить большие дозы в круговую мышцу глаза Compliance with injection technology. Avoid injections into the lacrimal gland projection. Do not inject high doses into the orbicular muscle of eye

Окончание таблицы

The end of table

Нежелательное явление Adverse event	Причина Cause	Лечение Treatment	Профилактика Prevention
Слезотечение Lacrimation	Нарушение отведения слезной жидкости из конъюнктивальной полости из-за ослабления «слезного насоса». Введение препарата или его диффузия в область внутреннего угла нижнего века (претарзальную часть круговой мышцы глаза) Violation of lacrimal drainage from the conjunctival cavity due to weaken "lacrimal pump". Drug injection or its diffusion into the inner corner of the lower eyelid (pretarsal part of the orbicular muscle of eye)	Регрессирует в течение 2–4 нед без лечения Regresses within 2–4 weeks without treatment	Соблюдение техники инъекций. Избегать инъекций в проекции внутреннего угла нижнего века Compliance with injection technology. Avoid injections into the projection of the inner corner of the lower eyelid
Изменение формы и ширины глазной щели Changed shape and width of the palpebral fissure	Слабость круговой мышцы глаза с расширением глазной щели, формированием «круглого глаза», урежением и замедлением моргания Weak orbicular muscle of eye together with the expansion of the palpebral fissure, «round eye» formation, reduced and slowed blinking	Регрессирует в течение 1 мес без лечения Regresses within 1 month without treatment	Соблюдение техники и доз при инъекции в круговую мышцу глаза. Избегать введения в претарзальную часть нижнего века Compliance with the technique and doses when injected into the orbicular muscle of eye. Avoid injections into the pretarsal part of the lower eyelid
Эктропион нижнего века Ectropion of the lower eyelid	Избыточная слабость круговой мышцы глаза области нижнего века вследствие большой дозы Excessively weaken orbicular muscle of eye in the lower eyelid due to the large dose	Регрессирует в течение 1 мес без лечения Regresses within 1 month without treatment.	Избегать введения в претарзальную часть нижнего века Avoid injections into the pretarsal part of the lower eyelid
Двоение Ectropion of the lower eyelid	Значительное превышение дозы. Диффузия препарата с нарушением функции наружных прямых и косых мышц глаза. Введение препарата в область проекции прямых мышц глаза без учета анатомии границ костных стенок орбиты Significant dose excess. Drug diffusion followed by impaired function of the lateral rectus and oblique eye muscles. Drug injection into the projection area of the rectus muscles of the eye, without taking into account the anatomy of the orbit bones	Эффективного лечения нет. Регрессирует в течение 1 мес. Не доказан эффект: витамины группы В, препараты АХЭ (прозерин, нейромидин), баня/сауна, антибиотики и др. No effective treatment. Regresses within 1 month. Effectiveness is not proven for: B vitamins, AChE drugs (proserin, neuromidine), bath/sauna, antibiotics, etc.	Соблюдение техники, рекомендуемых доз при инъекциях в зонах: – межбровья; – наружного края брови; – над бровью; – под бровью Compliance with the technique and recommended doses in the following areas: – eyebrows; – the outer edge of the eyebrow; – over the eyebrow; – under the eyebrow

Примечание. БТА – ботулинический токсин типа А; АХЭ – антихолинэстеразные препараты.

Note. BtA – botulinum toxin type A; AChE – anticholinesterase inhibitors.

Истинный птоз верхнего века проявляется опущением верхнего века вследствие слабости мышцы, поднимающей верхнее веко. Одновременно отмечается компенсаторная активация лобной мышцы с поднятием брови вверх. Истинный птоз разви-

вается крайне редко, в основном связан со значительным превышением дозы БТА при введении в межбровье, в зоны непосредственно над и под бровью, у наружного края брови, с последующей диффузией препарата в мышцу, поднимающую бровь.

Птоз всегда развивается при инъекции в верхнее веко по зрачковой линии, когда препарат попадает непосредственно в мышцу, поднимающую верхнее веко (см. таблицу).

Птоз развивается не сразу, обычно через 3–7 дней после процедуры ботулинотерапии. Выраженность его может нарастать еще несколько дней, но уже с 14-го дня отмечается стабилизация состояния. Регрессирует птоз без какого-либо лечения постепенно в течение 1, редко 2 мес. Характерно полное восстановление функции мышцы, поднимающей верхнее веко, без какого-либо остаточного моторного дефицита.

Эффективного лечения большинства НЯ нет, поэтому наибольшее значение имеет профилактика их возникновения. Необходимо знание анатомии и физиологии зоны лица, головы и шеи, так же как особенностей самого метода ботулинотерапии и действия лекарственного препарата БТА, и владение практическими навыками ботулинотерапии [16].

Немаловажная роль в этом отводится обучению специалистов по ботулинотерапии, особенностью которого, помимо теоретической подготовки, является акцент на клинических разборах с анализом фото- и видеоматериалов из личного архива преподавателя, получении практических навыков с выполнением инъекций на муляжах под контролем опытного наставника и обязательной демонстрацией процедуры инъекций пациентам с БС.

Для безопасности инъекций БТА необходимо строго соблюдать рекомендованные дозы [17], технику и предписанные сроки инъекций, а также учитывать

общие противопоказания к методу ботулинотерапии (возраст до 18 лет, воспалительный процесс в месте инъекции, острая фаза инфекционных или неинфекционных заболеваний, в том числе с гипертермией, повышенная чувствительность к компонентам препарата, беременность и грудное вскармливание) и специальные противопоказания (медицинские ограничения) при лечении БС (выраженный гравитационный птоз мягких тканей лица, выраженные грыжи в области верхнего и нижнего века, период до 3 мес после хирургической операции на лице) [18, 19].

Заключение

Необходимо еще раз отметить, что в терапии БС «золотым стандартом» остается ботулинотерапия — метод лечения локальными инъекциями лекарственных препаратов БТА, в частности доказавшим эффективность и безопасность у взрослых пациентов отечественным препаратом Релатокс. Для страдающих БС лиц ботулинотерапия является высокоэффективным и в большинстве случаев пока безальтернативным методом лечения. Но, как любой высокоточный инструмент, метод проявляет свои возможности только в руках опытного профессионала, в подготовке которого ведущую роль играет грамотное обучение.

Появление отечественных препаратов для ботулинотерапии позволяет врачу иметь клинический маневр не только с точки зрения продолжительности эффекта, который демонстрирует Релатокс, но и с точки зрения оптимизации фармакоэкономических возможностей лечения блефароспазма.

Л И Т Е Р А Т У Р А / R E F E R E N C E S

1. Артеменко А.Р., Куренков А.Л. Что мы знаем о ботулинотоксине. *Метаморфозы* 2014;(5):78–87. [Artemenko A.R., Kurenkov A.L. What do we know about botulinum toxin. *Metamorfozy = Metamorphoses* 2014;(5):78–87. (In Russ.)].
2. Эстетическая ботулинотерапия. Современные представления о терапии мимических морщин препаратом Диспорт. Материалы Консенсуса Международного экспертного совета с комментариями членов Российского экспертного совета. 2010 г. [Aesthetic botulinum therapy. Modern views on treating facial wrinkles with Dysport. Materials of the Consensus of the International Expert Council commented by members of the Russian Expert Council, 2010. (In Russ.)]. URL: <http://www.botulin.ru/upload/iblock/d2b/d2bebf314755e65d9a85967-97b81a3f.pdf>
3. Инструкция по медицинскому применению лекарственного препарата Релатокс®. ЛП 001–593, 12.04.2018 г. [Instruction for Relatox® medical use. PL 001–593, 04/12/2018 (In Russ.)].
4. Плотникова Е.В., Елькин В.Д. Результаты лечения косметических недостатков лица препаратом Релатокс®. Экспериментальная и клиническая дерматокосметология 2013;6:3–6. [Plotnikova E.V., Elkin V.D. Results of Relatox® treatment for cosmetic defects of the face. *Ekspierimental'naya i klinicheskaya dermatokosmetologiya = Experimental and clinical dermatocosmetology* 2013;6:3–6. (In Russ.)].
5. Мингазова Л.Р., Орлова О.Р. Миофасциальный болевой синдром лица: клиника, диагностика и лечение с применением ботулинотоксина типа А (лантокс®). *Эффективная фармакотерапия* 2010;(15):36–43. [Mingazova L.R., Orlova O.R. Myofascial pain syndrome: clinic, diagnosis and treatment with botulinum toxin type A (lantox®). *Effektivnaya farmakoterapiya = Effective Pharmacotherapy* 2010;(15):36–43. (In Russ.)].
6. Толмачева В.А. Краниальная дистония. *Неврология, нейропсихиатрия, психосоматика* 2018;10(1):90–5. [Tolmacheva V.A. Cranial dystonia. *Nevrologiya, neiropsikhiatriya, psikhosomatika = Neurology, neuropsychiatry, psychosomatics* 2018;10(1):90–5. (In Russ.)]. DOI: 10.14412/2074-2711-2018-1-90-95.
7. Лихачев С.А., Веевник Е.В., Чернуха Т.Н., Королевич Е.А. Блефароспазм: от офтальмолога к неврологу. *Офтальмология. Восточная Европа* 2013;(3):95–8. [Likhachev S.A., Veevnik E.V., Chernukha T.N., Korolevich E.A. Blepharospasm: from an ophthalmologist to a neurologist.

- Oftalmologiya. Vostochnaya Evropa = Ophthalmology. Eastern Europe 2013;(3):95–8. (In Russ.).
8. Тимербаева С.Л. Блефароспазм – поиск новых терапевтических опций. Бюллетень Национального общества по изучению болезни Паркинсона и расстройств движений 2013;(3):16–9. [Timmerbaeva S.L. Blepharospasm – in search for new therapeutic options. Byulleten Natsionalnogo obshchestva po izucheniyu bolezni Parkinsona i rasstrojstv dvizheniy = Bulletin of the National Society for the Study of Parkinson's disease and movement disorders 2013;(3):16–9. (In Russ.).]
 9. Орлова О.Р. Блефароспазм: клинические особенности и лечение новым российским ботулиническим нейропротеином Релатокс®. Метаморфозы 2017;(18):76–80. [Orlova O.R. Blepharospasm: clinical aspects and treatment using a new Russian botulinum neuroprotein Relatoks®. Metamorfozy = Metamorphoses 2017;(18):76–80. (In Russ.).]
 10. Орлова О.Р., Коновалова З.Н., Мингазова Л.Н. и др. Опыт применения нового ботулотоксина типа А Релатокс® в клинической практике. Метаморфозы 2014;(11):2–4. [Orlova O.R., Konovalova Z.N., Mingazova L.N. et al. Experience of using Relatoks, a new botulinum toxin type A, in clinical practice. Metamorfozy = Metamorphoses 2014;(11):2–4. (In Russ.).]
 11. Ингалина Ф.М., Тревидик П. Анатомия и инъекции ботулинического ток- сина. Париж: Медицинское издание научного общества E2e, 2012. [Ingalina F.M., Trevidik P. Anatomy and botulinum toxin injections. Parizh: Meditsinskoe izdanie nauchnogo obshchestva = Paris: Medical journal of the scientific society E2e, 2012. (In Russ.).]
 12. Азбука ботулинотерапии. Под ред. С.Л. Тимербаевой. М.: Практическая медицина, 2014. [The ABC of botulinum therapy. Ed. S.L. Timerbayeva. Moscow: Practical medicine, 2014. (In Russ.).]
 13. Беер К., Беер Д. Осложнения применения ботулотоксинов. В кн.: Лечение осложнений косметических процедур. Решение типичных и редких проблем. Под ред. А. Тости, М. Пиа де Падова. М.: МЕДпресс-информ, 2014. С.: 113–8. [Beer K., Beer D. Complications of botulinum toxins use. In: Management of Complications of Cosmetic Procedures. Handling Common and More Uncommon Problems. Ed. A. Tosti, M. Pia de Padova. Moscow: MEDpress-inform, 2014. Pp.: 113–8. (In Russ.).]
 14. Moy R., Maas C., Monheit G., Huber M.B. Long-term safety and efficacy of a new botulinum toxin type A in treating glabellar lines. Arch Facial Plast Surg. 2009;11(2):77–83. DOI:10.1001/archfacial.2009.5.
 15. Klein A.W. Complication and adverse reactions with the use of botulinum toxin. Semin Cutan Med Surg 2001;20(2):109–20. DOI: 10.1053/sder.2001.25964.
 16. Сатардинова Э.Е. Птоз верхнего века как осложнение эстетической ботулинотерапии. Что нужно знать косметологу? Метаморфозы 2016;(16):82–8. [Satardinova E.E. Ptosis as a complication of aesthetic botulinum therapy. What does a cosmetologist need to know? Metamorfozy = Metamorphoses 2016;(16):82–8. (In Russ.).]
 17. Чайковская Е. Ботулинический токсин и теория обратной мимической связи. Инъекционные методы в косметологии 2010;(1):10–6. [Chaikovskaya E. Botulinum toxin and the theory of reverse facial expression. Inekcionnye metody v kosmetologii = Injection methods in cosmetology. 2010;(1):10–6. (In Russ.).]
 18. Levy L.L., Emer J.J. Complications of minimally invasive cosmetic procedures: prevention and management. J Cutan Aesthet Surg 2012;5(2):121–32. DOI: 10.4103/0974-2077.99451.
 19. Артеменко А.Р., Мингазова Л.Р., Куренков А.Л., Некрасова-Штайн Л.В. Некоторые экстренные состояния в эстетической ботулинотерапии. Метаморфозы 2018;(22):62–9. [Artemenko A.R., Mingazova L.R., Kurenkov A.L., Nekrasova-Stein L.V. Some emergency conditions in aesthetic botulinum therapy. Metamorfozy = Metamorphoses 2018;(22):62–9. (In Russ.). russiansam.ru/docs/mm22.pdf.russiansam.ru/docs/mm22.pdf.

Благодарность. Авторы статьи выражают особую благодарность Студии TGD Tastygdesign.com и лично Антону Калмыченко и Марии Михайловой за помощь в подготовке иллюстративного материала статьи.

Acknowledgment. The authors are especially grateful to TGD Studio Tastygdesign.com and personally to Anton Kalmychenko and Maria Mikhailova for their help in preparing the illustrative material for the article.

Конфликт интересов. Авторы заявляют об отсутствии конфликта интересов.

Conflict of interest. The authors declare no conflict of interest.

ORCID авторов/ORCID of authors

А.Р. Артеменко/A.R. Artemenko: <https://orcid.org/0000-0002-6219-3384>

О.А. Шавловская/O. A. Shavlovskaya: <https://orcid.org/0000-0003-3726-0730>

Статья поступила: 17.09.2019. **Принята к публикации:** 24.09.2019.

Article received: 17.09.2019. **Accepted for publication:** 24.09.2019.